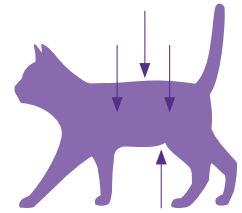


Vurdering af kattens ernæringsstatus

En dokumenteret og enkel metode til registrering af en katts ernæringsstatus er **Body Condition Score (BCS)**. Formen på taljen og fedtdepoterne omkring maven er parametre, som har indflydelse på vurderingen af synligheden/mærkbarheden af ribbenene, ryghvirvlernes torntappe og hoftebenene.



BCS (skala 1-9)

UNDERVÆGT	1	Tydeligt synlige ribben*; intet fedtlag kan mærkes over ribbenene; Voldsomt fremtrædende buglinje; meget smal talje; Torntappe/hofteben kan tydeligt ses/mærkes.		
	2	Synlige ribben*; intet fedtlag kan mærkes; Meget fremtrædende buglinje; meget smal talje; Torntappe/hofteben kan tydeligt ses/mærkes.		
	3	Tydeligt synlige ribben*; minimalt fedtlag kan mærkes; Fremtrædende buglinje; smal talje; Torntappe/hofteben kan akkurat ses/mærkes.		
NORMAL VÆGT	4	Ribbenene er ikke synlige*; lille fedtlag kan mærkes; Ribbenene kan afgrænses fra hinanden, når der mærkes på dem; Let fremtrædende buglinje; tydelig talje; Minimal mængde mavefedt.		
	5	Velproportioneret kat; Ribben, se 4; Lille mængde mavefedt; svagt tydelig talje.		
OVERVÆGT	6	Ribbenene er svære at mærke og kan lige akkurat afgrænses fra hinanden; Buglinjen kan lige akkurat ses; taljen kan lige akkurat anes.		
	7	Ribbenene er svære at mærke; Buglinjen kan ikke ses; taljen er ikke synlig; Moderat mængde mavefedt; taljeomkreds let forstørret.		
	8	Ribbenene kan ikke mærkes under fedtlaget; Buglinjen kan ikke ses; taljen er ikke synlig; Betydelig mængde mavefedt; taljeomkreds væsentligt forstørret		
	9	Ribbenene kan ikke mærkes under et meget tykt fedtlag; Stor mængde mavefedt; taljeomkreds meget forstørret; Fedtdepoter omkring lænden og lemmerne.		

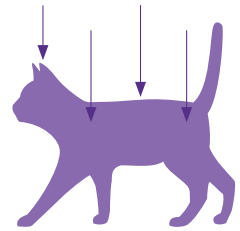
* Vurdering af ribbenene hos korthårede katte.

Tilpasset i henhold til WSAVA for Journal of the American Animal Hospital Association

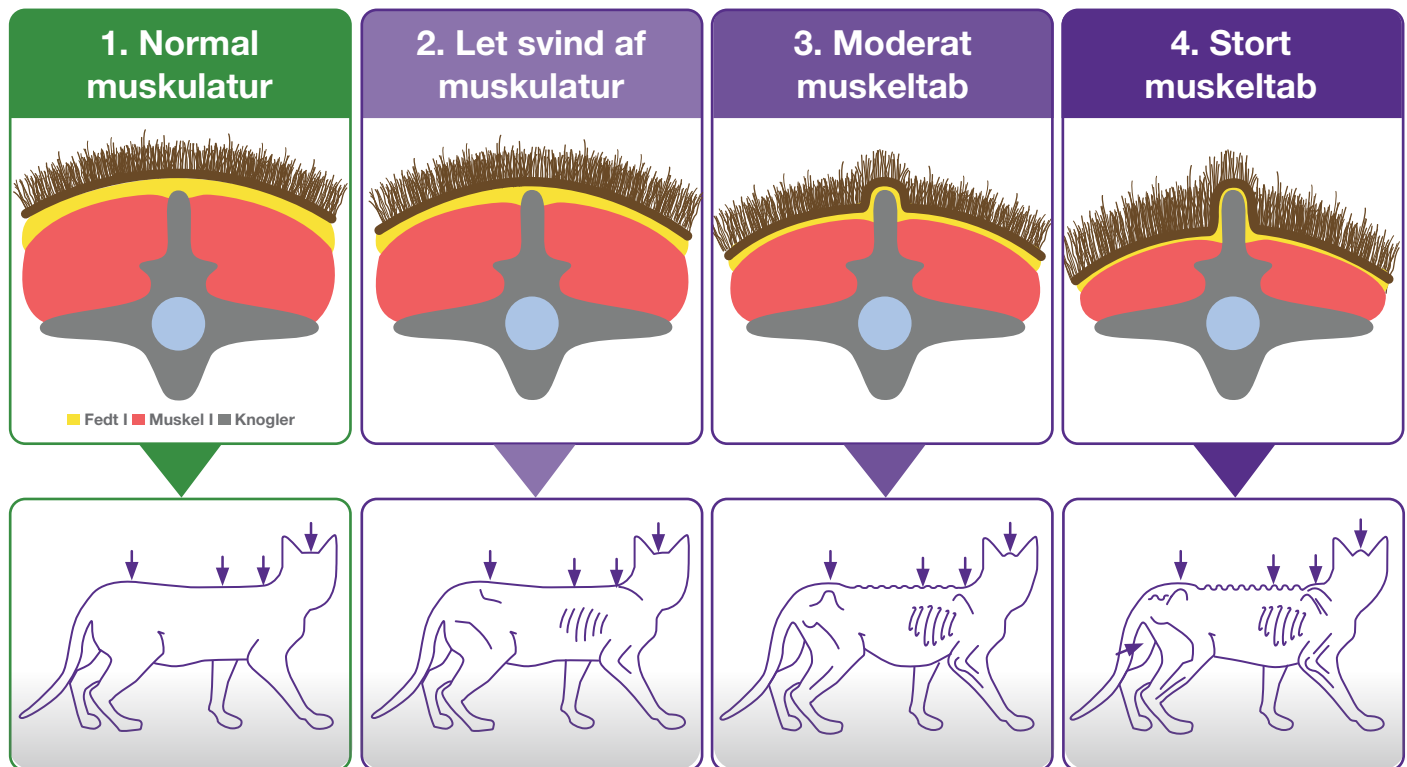
Vurdering af kattens muskulatur

Muscle Condition Score (MCS) anvendes til vurdering af kattens muskulatur. Vurderingen er baseret på en inspicering og undersøgelse af rygsøjlen, skulderbladene, kraniet og hoftebenene.

Tab af muskelmasse bemærkes normalt først omkring rygsøjlen. Ved normal muskelmasse bør ryghvirvlernes torntappe kun lige akkurat kunne mærkes.



Muscle Condition Score (MCS)

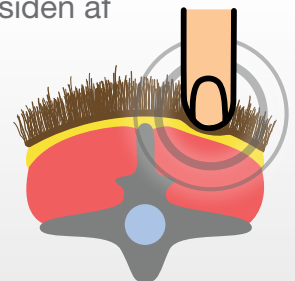


Bemærk:

- ➔ Sommetider kan der selv hos overvægtige katte (BCS >5/9) ses betydeligt muskeltab.
- ➔ Omvendt kan der sommetider ses minimalt muskeltab hos katte med lav BCS (4/9).
- ➔ **Body Condition Score** og **Muscle Condition Score** bør vurderes ved hver konsultation i dyrlægepraksis.

Sådan undersøges muskulaturen

Mærk på rygmusklen omkring lændehvirvlerne på siden af torntappene.



Tilpasset i henhold til WSAVA for Journal of the American Animal Hospital Association.
Forfattere: PD Dr. Petra Kölle and Dr. med. vet. Anna-Lena Ziese